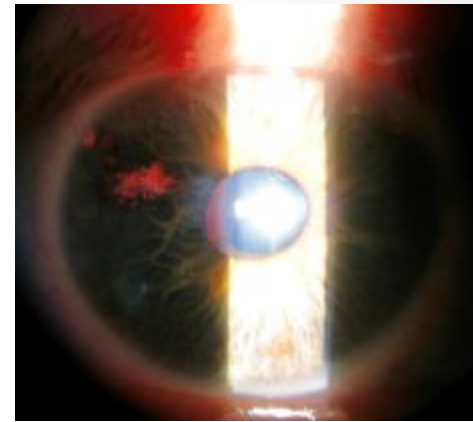
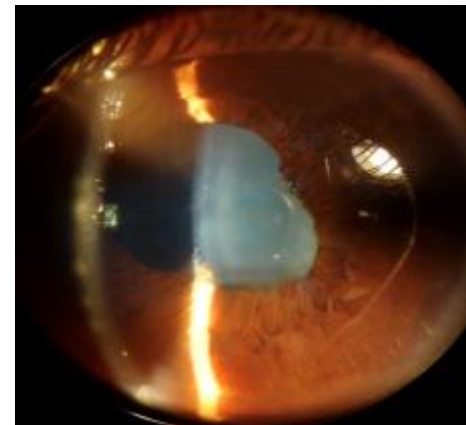


# Protocolos diagnóstico-terapéuticos en Uveítis anteriores



Nuria Valdés Sanz

Hospital Puerta de Hierro-Majadahonda



# Uveítis anteriores

- Iritis/Iridociclitis. Forma más frecuente de uveítis
- Uveítis anterior aguda:
  - 50-60% casos atendidos en hospital
  - Causas:
    1. Idiopática
    2. Espondiloartritis asociadas a HLA B27+ (Espondilitis anquilosante)
    3. Espondiloartritis con HLA B27- (Artritis reactiva, psoriásica, EII)
    4. Virus herpes
    5. Ciclitis heterocrómica de Fuchs
    6. Sarcoidosis

# Secuencia diagnóstica. (Naming-Meshing)

## 1. Descripción:

- **Anamnesis**
- Exploración

## 2. Superposición/Coincidencias: diagnóstico diferencial

## 3. Pruebas complementarias

# Características demográficas

## Edad

< 16 años	Adulto joven	> 60 años
*Artritis idiopática juvenil	*HLAB27/ EspA	*VVZ
*Sarcoidosis	*Sarcoidosis	*Tb
*Behçet	*Fuchs	*Linfoma
*TINU	*Behçet	
	*VKH	

## Sexo

Hombre	Mujer
*HLA B27/ Espondilitis anquilosante	*Artritis idiopática juvenil
*Behçet	*Sarcoidosis
*Artritis reactiva	
*Fuchs	

## Raza

Caucásica	Afro-americana	Asiática
*EA	*Sarcoidosis	*Behçet
*Artritis reactiva		*VKH
		*HTLV1

- Adicciones, ETS
- Hábitos dietéticos
- Contacto con animales
- Contacto con Tb activa
- Viajes

### Fármacos:

- Cidofovir
- Bifosfonatos
- Rifabutina
- Vacunas

## Antecedentes

### Antecedentes familiares:

- Infecciones congénitas
- Enfermedades autoinmunes

# Antecedentes oftalmológicos

- **Episodios previos de UA:**
  - **Frecuencia**
  - **Lateralidad**
  - **Intensidad**
  - **Tratamiento: tipo y posible corticosensibilidad**
- **Cirugía ocular**
- **Traumatismo**

# Antecedentes sistémicos

## Reumatológicos

Espondiloartritis, AIJ, Sarcoidosis, Behçet

## Dermatológicos:

- Piel
- Uñas
- Mucosas

A. psoriásica, Tuberculosis, Sarcoidosis, Sífilis, Behçet, Colitis ulcerosa, hipersensibilidad a fármacos, VKH

Artritis psoriásica, A. Reactiva

Behçet, Sífilis, A. reactiva, EI

## Respiratorios

Tuberculosis, Sarcoidosis

<b>Digestivos</b>	<b>EII, Whipple, Enf celiaca, Behçet</b>
<b>Genitourinarios</b>	<b>EA, A. Reactiva, Tuberculosis, Sarcoidosis, Behçet, Whipple</b>
<b>ORL</b>	<b>Sarcoidosis, Whipple, VKH</b>
<b>Neurológicos</b>	<b>EM, VVZ, Sarcoidosis, Sífilis, Behçet</b>
<b>Infecciones sistémicas previas</b>	<b>Tuberculosis, Sífilis, Herpes</b>
<b>Neoplasias</b>	<b>Leucemias, linfomas</b>

# Anamnesis. Conclusiones

Uveítis anterior

¿Aguda?

Inicio súbito, <3  
meses

¿Recurrente?

≥3 meses sin trat

¿Crónica?

<3 meses sin trat

# Posible etiología

```
graph LR; A[Posible etiología] --- B[¿Infección?]; A --- C[¿S. Ocular?]; A --- D[¿Autoinmune?]; A --- E[¿Neoplasia?];
```

¿Infección?

¿S. Ocular?

¿Autoinmune?

¿Neoplasia?

# Secuencia diagnóstica. (Naming-Meshing)

## 1. Descripción:

- Anamnesis
- **Exploración**

## 2. Superposición/Coincidencias: diagnóstico diferencial

## 3. Pruebas complementarias

# Exploración

- **Signo clave: tyndall/flare**
- **UAA: ojo rojo doloroso, inyección ciliar, fotofobia y visión borrosa**
- **UAC:**

No hiperemia	AIJ, Fuchs
Queratopatía en banda	AIJ, Sarcoidosis
Neovasos de iris	Fuchs

- **Unilateral- más frecuente aguda, ¿infección?**
- **Bilateral- más frecuente crónica, ¿enfermedad sistémica?**

# Precipitados retroqueráticos

## Uveítis granulomatosas

PKs granulomatosos	PKs no granulomatosos
<p>Sarcoidosis Toxoplasmosis Tuberculosis Sífilis Virus herpes</p>	<p>*Estrellados y difusos: Fuchs</p> <p>*Pequeños, escasos y periféricos (“centinela”): CMV</p>

UA granulomatosas: Nódulos de Koeppe/Busacca, sinequias posteriores

# Cámara anterior/Iris

## Hipopion

Behçet, HLA B27, Artritis reactiva,  
Rifabutina

## Hifema

Fuchs (signo de Amsler), VVZ,  
Sífilis, Gonococo, Leucemia

## Atrofia de iris

\*Sectorial: VHS  
\*Parceada: VVZ  
\*Difusa: Fuchs, VKH

## Sinequias

\*Anteriores: Sarcoidosis, Tb  
\*Posteriores: UA granulomatosas  
\*NUNCA: Fuchs, Possner

# Presión intraocular

## Uveítis anteriores hipertensivas

**Toxoplasmosis**

**Virus herpes**

**Crisis glaucomatociclíticas**

**Ciclitis heterocrómica de Fuchs**

**Sarcoidosis**

**S. uveítis-glaucoma-hifema**

**Uveítis facogénicas**

**S. Swartz-Matsuo (FO)**

# Secuencia diagnóstica. (Naming-Meshing)

## 1. Descripción:

- Anamnesis
- Exploración

## 2. Superposición/Coincidencias: diagnóstico diferencial

## 3. Pruebas complementarias

# Anamnesis + exploración

## UAA

**No granulomatosa**

- Idiopática B27-
- B27+/EspA

**Granulomatosa**

- Virus herpes
- Sarcoidosis

## UAC

**No granulomatosa**

- S. Fuchs
- AIJ

**Granulomatosa**

- Sarcoidosis

UAA recurrente: ojo(Uveítis) ↔ intestino (EII) ↔ eje axial(EspA)

# Secuencia diagnóstica. (Naming-Meshing)

1. Descripción:
  - Anamnesis
  - Exploración
2. Superposición/Coincidencias: diagnóstico diferencial
3. **Pruebas complementarias**

# Pruebas complementarias

## NO NECESARIO

- \*S. Oculares primarios
- \*Enfermedad sistémica conocida
- \*UAA único episodio sin clínica sistémica


## NECESARIO SI

- \*UAA recurrente
- \*UAA primer episodio con síntomas o signos de enfermedad sistémica
- \*UA granulomatosas (excepto herpes)
- \*UAC

# Laboratorio general

- Hemograma, bioquímica (función renal, hepática, lípidos e iones) y reactantes de fase aguda (PCR, VSG)
- Serología de sífilis
- Mantoux
- Rx tórax

## Pruebas específicas



- 50% UAA son HLA B27+
- 90 % EA son HLA B27+ y en menor medida otras EspA
- Estudio SENTINEL: la mitad de los pacientes con UAA B27+ o B27- con >2 episodios de UAA tienen EspA axial o periférica

# Tratamiento

## Consideraciones generales

- Descartar Infección / Neoplasias
- Tratamiento de enfermedad sistémica asociada
- **CORTICOIDES:**
  - pauta intensiva (cada 1-2 h)
  - descenso gradual (7-10 d)
  - $\geq 6$  semanas
  - Ausencia de respuesta sospechar incumplimiento o infección/neoplasia

## TÓPICO

Corticoides	Dexametasona alcohol 0.1% Prednisolona acetato 1%
Midriáticos/ Ciclopléjicos	Atropina Homatropina Ciclopléjico Tropicamida
Hipotensores	Timolol 0.5% Brimonidina Dorzolamida/ Brinzolamida
AINE	Ketorolaco Nepafenaco

